Неинвазивный оптический мониторинг экспериментальной ишемии нижних конечностей

© В.И. Букова[1], А.М. Ковальчук[2], И.В. Макарова[1], А.В. Гурылева[1], Ю.С. Дорошенко[2], А.С. Мачихин[1], В.П. Баклаушев[2,3]

[1] Научно-технологический центр уникального приборостроения РАН,
Москва, Россия
[2] Федеральный центр мозга и нейротехнологий ФМБА России,
Москва, Россия
[3] Федеральный научно-клинический центр специализированных видов медицинской помощи
и медицинских технологий ФМБА России,
Москва, Россия

e-mail: bukova.vi@ntcup.ru

Поступила в редакцию 06.11.2025 г.
В окончательной редакции 11.12.2025 г.
Принята к публикации 27.03.2025 г.

Предложено проводить мониторинг микроциркуляции в капиллярах мягких тканей конечностей методами фотоплетизмографии и видеокапилляроскопии. Критическая ишемия нижней конечности моделировалась на лабораторных крысах с помощью эмболизации бедренной артерии микрочастицами, а верификация модели проводилась методами магнитно-резонансной ангиографии и анализа перфузии. Разработаны протокол проведения исследования и экспериментальный стенд для регистрации данных. Предложены параметры для количественной оценки состояния ишемизированной конечности, описывающие изменения кровенаполнения и плотности микрососудов. Показано снижение значений этих параметров в ишемизированной конечности. Определены условия съемки и параметры, показавшие значимые различия до и через сутки после проведения эмболизации и обеспечивающие наибольшую надежность анализа. Полученные результаты существенно дополняют общепринятые методы оценки степени ишемии в части анализа состояния поверхностных микрососудов. Разработанный подход отличается быстротой, информативностью, неинвазивностью, простотой аппаратно-программной реализации и потому может стать востребованным дополнением существующих методов диагностики ишемии и количественной оценки микроциркуляции, в том числе в длительных экспериментах с различными терапевтическими воздействиями.

Ключевые слова: критическая ишемия нижних конечностей, неинвазивная диагностика, фотоплетизмография, видеокапилляроскопия, цифровая обработка изображений, модельные объекты.

DOI: 10.61011/OS.2026.05.63337.57-25

Введение

Критическая ишемия нижней конечности (КИНК) — длительно (более 2 недель) существующее клиническое состояние, характеризующееся нарушением проходимости магистральных артерий нижней конечности при наличии в ней боли в состоянии покоя и/или трофического дефекта ее тканей. Возможные причины развития КИНК включают в себя заболевания и патологические состояния, приводящие к нарушению проходимости артерий нижних конечностей: атеросклероз, тромбоэмболию, тромбоз, артериит, аневризматическое расширение артерии, а также рестеноз и тромботические осложнения реконструкций, выполняемых на артериях конечности по поводу артериальной недостаточности. Среди причин развития КИНК значимую часть занимают облитерирующие заболевания артерий нижних конечностей, основные статистически значимые факторы риска включают в себя курение, сахарный диабет, артериальную гипертензию и гиперхолестеринемию [1,2].

Критическая ишемия нижней конечности соответствует третьей и четвертой стадиям хронической артериальной недостаточности нижних конечностей по классификации Покровского-Фонтейна и включает в себя пациентов с болями покоя, а также больных с трофическими, в том числе вторичными инфекционно-воспалительными изменениями тканей конечности [3].

Среди методов диагностики КИНК инструментальные исследования обладают наибольшей информативностью. Первичным методом сосудистой визуализации у пациентов с клиническими признаками КИНК является ультразвуковое дуплексное сканирование [4–6]. Для получения информации о состоянии микроциркуляторного русла пациента также используются транскутанная оксиметрия [7], трехфазная сцинтиграфия [8,9], компьютерно-томографическая (КТ) ангиография [10–12], прямая контрастная ангиография и магнитно-резонансная (МР) ангиография и перфузия [13–16], обладающие высокой чувствительностью и специфичностью. Данные методы особенно эффективны на поздних стадиях заболевания, когда ткани уже претерпели необратимые изменения [17]. На поздних стадиях заболевания единственным методом лечения является ампутация пораженных

конечностей [2,18,19]. Разработка методики скрининга ишемии (в том числе — экспериментальной) на ранних стадиях, когда не произошло выраженного поражения и эффективно медикаментозное лечение, представляет определенный научно-практический интерес.

Известно, что возникновение ишемии в конечности влияет на кровообращение не только в магистральных сосудах, но и в микроциркуляторном русле [20–24]. Поэтому оценка перфузии мягких тканей может стать эффективным дополнением к уже существующим методам, позволяющим детально исследовать кровоснабжение конечности [23]. Помимо этого, численный характер ряда методов оценки перфузии мягких тканей расширяет возможности диагностики нарушений микроциркуляции в динамике и эффективности проводимого лечения [25,26].

Широкое применение для оценки параметров микроциркуляции нашли оптические методы, основным преимуществом которых является быстрота исследования и неинвазивность [27,28]. Благодаря минимизации вмешательства в организм результаты исследования имеют более высокую надежность, а анализ может проводиться регулярно в течение длительного времени. Такими методами являются фотоплетизмография и видеокапилляроскопия, основанные на анализе зависимости временного и пространственного распределения интенсивности обратно рассеянного излучения от состояния компонентов крови в капиллярах [29–31]. Регистрация изменяющейся во времени интенсивности обратно рассеянного излучения позволяет получить сигнал фотоплетизмограммы (ФПГ), пропорциональный временным колебаниям кровенаполнения ткани. Попиксельный анализ таких сигналов, зарегистрированных с высоким временным и пространственным разрешением, позволяет визуализировать капилляры, характеризующиеся на получаемых сериях изображений участка кожи высокой амплитудой колебаний яркости пикселей из-за изменений интенсивности рассеянного ими излучения с течением времени вследствие движения по ним частиц крови, т. е. проводить видеокапилляроскопию [32–34].

Настоящее исследование посвящено исследованию эффективности методов фотоплетизмографии и видеокапилляроскопии для оценки состояния микроциркуляции крови в ходе экспериментального моделирования КИНК у мелких лабораторных животных и определению протокола регистрации данных и параметров, обеспечивающих надежность анализа.

Материалы и методы

Протокол эксперимента

Протокол эксперимента представлен на рис. 1. Его основные этапы включали отбор и подготовку животных, регистрацию исходных данных о кровотоке в конечностях, моделирование критической ишемии и регистрацию данных о кровотоке в конечностях животных через сутки после ишемизации.

Экспериментальные животные и моделирование ишемии

В исследовании в качестве модельного объекта использовались самки лабораторных крыс ($N = 10$). Критическая ишемия моделировалась в правой конечности с помощью эмболизации бедренной артерии. Перед проведением эксперимента кожа нижних конечностей животных освобождалась от шерсти путём депилирования. На коже бедра в проекции паховой складки выполняли разрез, мягкие ткани раздвигали тупым путём и обнажали бедренный сосудистый пучок. Бедренная артерия выделялась и лигировалась, на её передней стенке ниже лигатуры производился надрез $0.3-0.4$ mm, через который в сосуд вводился микрокатетер. С помощью подключенного к катетеру шприца на 1 ml в артерию вводилась эмболизирующая суспензия, состоящая из взвеси полимерных микрочастиц с диаметром в набухшем состоянии $200-220\,\mu$m, что приводило к выключению кровотока в зоне кровоснабжения эмболизируемой артерии. После этого рана ушивалась и обрабатывалась антисептическим раствором.

В ходе эмболизации и регистрации данных о кровотоке животное находилось под действием ингаляционного наркоза изофлуораном.

Экспериментальный стенд и регистрация данных

Схема экспериментального стенда для регистрации данных о кровотоке представлена на рис. 2. Он состоял из тринокулярного микроскопа (увеличение $2^{\times}$), КМОП-видеокамеры (разрешение 2048×1536, размер пикселя $3.45\,\mu$m, 12-битный АЦП, частота кадров до 120 Hz) и светодиодного источника зеленого ($\lambda = 520$ nm, 10 W) света. Чтобы снизить вклад зеркальной составляющей отражения в регистрируемый сигнал, исследуемая область покрывалась иммерсионной жидкостью (вазелиновым маслом) и накрывалась предметным стеклом диаметром 20 mm. Предметное стекло использовалось для выравнивания поверхности объекта, необходимого для обеспечения равномерно резкого изображения во всем поле зрения (2.5×2.5 mm) при малой глубине резко изображаемого пространства микроскопа. Питание источника излучения осуществлялось с помощью программируемого лабораторного источника, значение тока питания оставалось неизменным для всех проведенных экспериментов (0.7 A).

Регистрация данных

Для каждого животного проводилась регистрация данных о кровотоке с помощью методов фотоплетизмографии и капилляроскопии в двух нижних конечностях. Конечность условно разделялась на три исследуемые области (рис. 2, слева): стопу (синим), колено (зеленым)

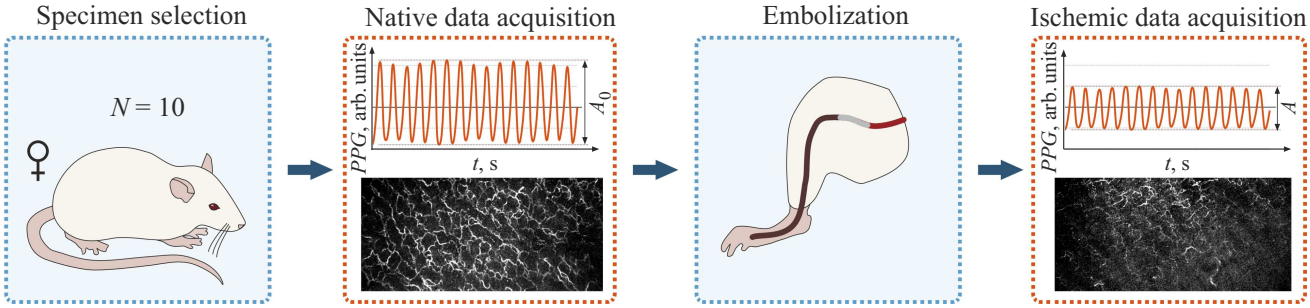

Рис. 1. Протокол эксперимента.

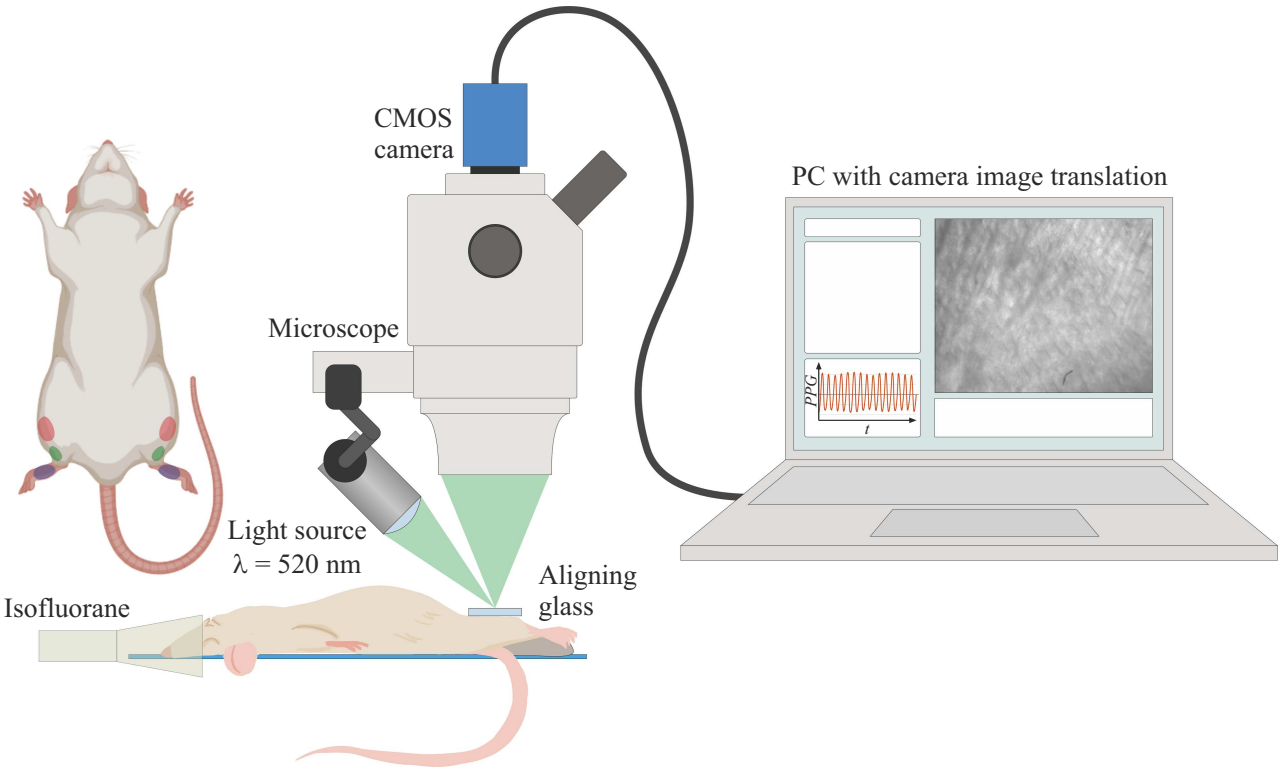

Рис. 2. Экспериментальный стенд. Разными цветами на изображении крысы показаны исследуемые области: стопы (синим), колени (зеленым), бедра (красным). На экране компьютера приведена иллюстрация программного обеспечения, обеспечивающего трансляцию регистрируемых изображений исследуемой области (справа) и графика ФПГ (слева).

и бедро (красным). В каждой исследуемой области были выбраны три зоны в пределах предметного стекла, для которых производилась запись последовательности 1500 12-битных кадров с частотой 100 Hz. Всем животным проводилась МР-ангиография для верификации наличия эмболии артерии.

Обработка данных

Предварительная обработка зарегистрированных последовательностей изображений производилась с помощью ранее разработанных авторами алгоритмов [35–38]. На первом этапе проводилась коррекция пространственной неравномерности освещенности — сглаживание каждого кадра фильтром Гаусса и вычитание полученной таким образом низкочастотной компоненты из исходного кадра. Далее осуществлялось повышение контраста изображений за счет линейного растяжения гистограммы интенсивности пикселей каждого кадра. На следующем этапе проводилась компенсация межкадровых смещений объекта — с помощью ранее предложенного корреляционного алгоритма [39] для каждого кадра последовательности определялась матрица преобразования, необходимого для совмещения кадра с первым. Полученные матрицы применялись к последовательности изображений, полученной после коррекции неравномерности освещенности. Результатом предобработки являлся набор изображений с минимизированны-

ми пространственной неравномерностью освещенности и артефактами движения [36].

Далее проводился расчет количественных параметров микроциркуляции. Определялся временной сигнал, полученный усреднением значений интенсивности пикселей каждого кадра последовательности. Сигнал подвергался частотной фильтрации в диапазоне частот 2.5–7 Hz, чтобы исключить компоненту, связанную с изменением оксигенации, и влияние высокочастотных шумов, а также нормировке на среднее значение сигнала до фильтрации, чтобы учесть индивидуальные особенности оптических характеристик тканей. Полученный нормированный отфильтрованный сигнал представлял собой фотоплетизмограмму (ФПГ), описывающую изменение кровенаполнения во времени. Для последующего анализа для каждой последовательности кадров рассчитывалось среднее значение стандартного отклонения ФПГ (PPG, arb. units), пропорциональное средней амплитуде изменения кровенаполнения исследуемого участка ткани. Использование стандартного отклонения ФПГ после нормировки в качестве количественной метрики кровенаполнения позволяет проводить анализ изменений, связанных только с колебаниями количества крови в исследуемом объеме ткани вследствие сердечной активности, и минимизирует влияние индивидуальных особенностей кожи.

Другим рассчитываемым параметром микроциркуляции являлась плотность активных сосудов (AVD, arb. units). Для определения ее значения сначала из последовательности совмещенных кадров проводилось получение сигнала ФПГ в каждом пикселе и попиксельный расчет стандартного отклонения ФПГ. Для областей изображения, относящихся к активным сосудам, т.е. таким, по которым двигаются агрегаты частиц крови, наблюдались значительные колебания интенсивности пикселей и, как следствие, амплитуды ФПГ. В остальных областях изображения амплитуда сигнала была мала и находилась на уровне шума. При последующем попиксельном расчете стандартного отклонения ФПГ областям активных сосудов соответствовали значительно большие значения, чем окружающим тканям, что обеспечивало их визуализацию в виде белых линий на темном фоне. Пространственное распределение стандартного отклонения ФПГ характеризует проекцию сосудистой сети на плоскость приемника излучения регистрирующей системы и названо картой сосудов. Плотность активных сосудов была получена после бинаризации карты сосудов по глобальному порогу, определенному по методу Отсу, и выражалась в процентах белых пикселей относительно всех пикселей изображения.

Поскольку в исследовании участвовало 10 животных, на нижних конечностях которых проводились измерения в трех зонах внутри трех областей, в каждый день эксперимента было получено по 30 значений PPG и AVD на каждую область и по 90 значений на каждую конечность. Значения PPG и AVD усреднялись по трем зонам одной области конечности ($PPG_{\text{mean, area}}$ и $AVD_{\text{mean, area}}$ соответственно по 3 значения на область) и по всем областям конечности ($PPG_{\text{mean, leg}}$ и $AVD_{\text{mean, leg}}$ соответственно по 9 значений на конечность).

В качестве параметров, количественно характеризующих изменения кровенаполнения и плотности активных сосудов и свободных от влияния физиологической нормы отдельных животных, были введены $PPG_{\text{ratio, area}}$, $AVD_{\text{ratio, area}}$, $PPG_{\text{ratio, leg}}$ и $AVD_{\text{ratio, leg}}$, рассчитываемые как

$$PPG_{\text{ratio, leg}} = \frac{PPG_{\text{mean, leg, right}}}{PPG_{\text{mean, leg, left}}},$$

$$AVD_{\text{ratio, leg}} = \frac{(AVD_{\text{mean, leg, right}} - AVD_{\text{mean, leg, left}})}{AVD_{\text{mean, leg, left}}},$$

где $PPG_{\text{mean, leg, right/left}}$ — значения $PPG_{\text{mean, leg}}$ для правой/левой конечностей, $AVD_{\text{mean, leg, right/left}}$ — значения $AVD_{\text{mean, leg}}$ для правой/левой конечностей.

Кроме того, аналогично были получены параметры, рассчитываемые по одной области и имеющие следующий вид:

$$PPG_{\text{ratio, area}} = \frac{PPG_{\text{mean, area, right}}}{PPG_{\text{mean, area, left}}},$$

$$AVD_{\text{ratio, area}} = \frac{(AVD_{\text{mean, area, right}} - AVD_{\text{mean, area, left}})}{AVD_{\text{mean, area, left}}},$$

где $PPG_{\text{mean, area, right/left}}$ — значения $PPG_{\text{mean, area}}$ для правой/левой конечностей, $AVD_{\text{mean, area, right/left}}$ — значения $AVD_{\text{mean, area}}$ для правой/левой конечностей.

Полученные данные подвергались статистической обработке для определения наличия значимых различий между группами. С помощью критерия Уилкоксона сравнивались значения $PPG_{\text{ratio, leg}}$ и $AVD_{\text{ratio, leg}}$ до и после эмболизации (2 группы по 10 значений для каждого параметра). С помощью метода ANOVA с постхок-анализом по тесту Тьюки проводилось сравнение значений $PPG_{\text{ratio, area}}$ и $AVD_{\text{ratio, area}}$ для двух конечностей до и после эмболизации (6 групп по 10 значений для каждого параметра), а также значений $PPG_{\text{mean, leg}}$ и $AVD_{\text{mean, leg}}$ двух конечностей до и после эмболизации (4 группы по 60 значений каждого параметра) и значений $PPG_{\text{mean, area}}$ и $AVD_{\text{mean, area}}$ двух конечностей до и после эмболизации (12 групп по 10 значений каждого параметра). Значимость различий определялась по критерию $p\text{-}value < 0.05$.

Результаты и обсуждение

Результаты фотоплетизмографического и видеокапилляроскопического исследований представлены в виде диаграмм размаха. Значимость различий для всех рассмотренных комбинаций групп собрана в таблицу. На рис. 3 приведены диаграммы размаха значений $PPG_{\text{ratio, legr}}$ и $AVD_{\text{ratio, leg}}$ (рис. 3, a), а также $PPG_{\text{ratio, area}}$ и $AVD_{\text{ratio, area}}$ (рис. 3, b) до и после эмболизации. Зеленым цветом отмечены данные, полученные до эмболизации на неишемизированных интактных конечностях. Распределения данных в группах, описывающих

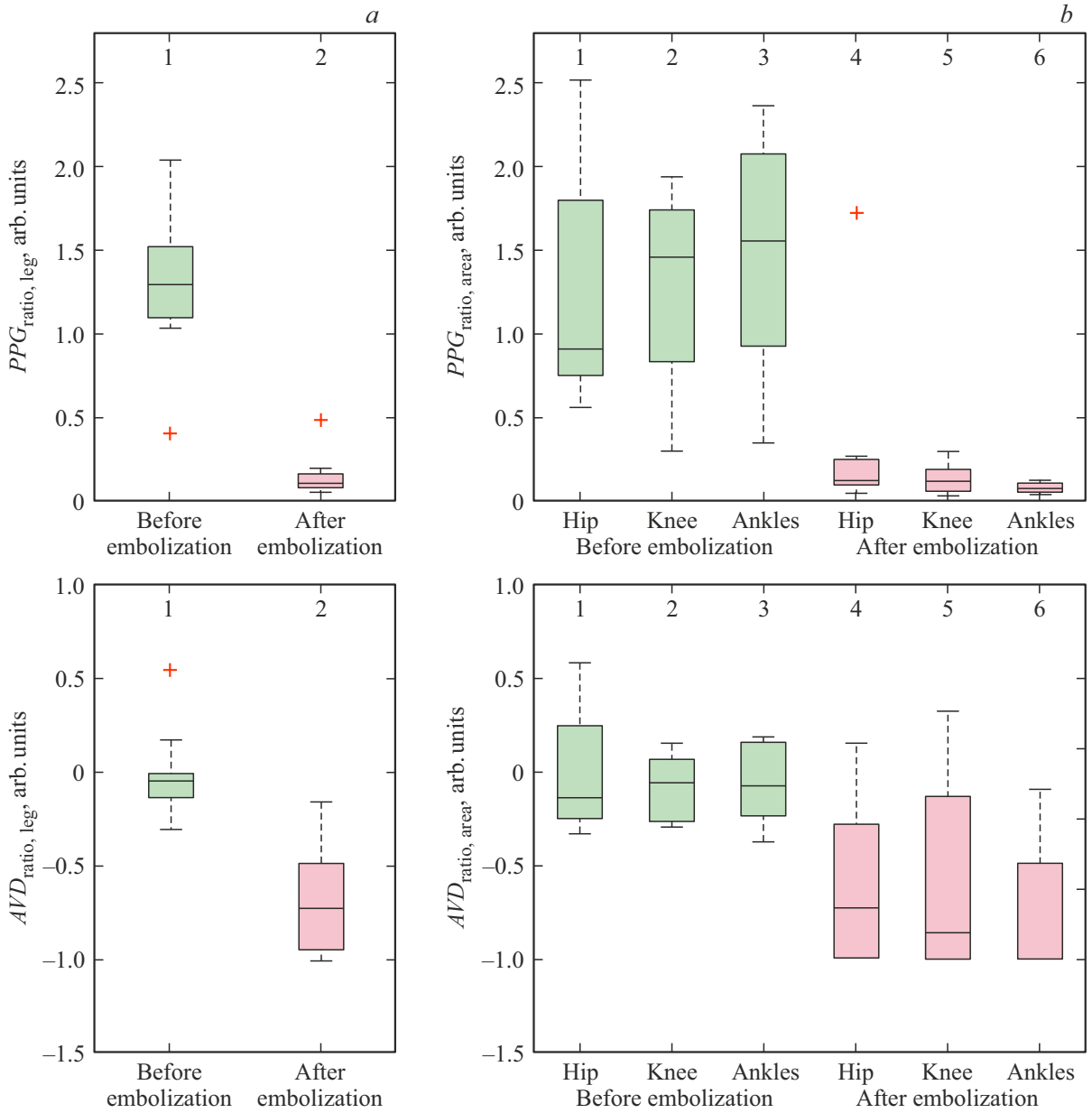

Рис. 3. Диаграммы, характеризующие различия параметров микроциркуляции крови двух конечностей $PPG_{\text{ratio, leg}}$ и $AVD_{\text{ratio, leg}}$ (a) и областей $PPG_{\text{ratio, area}}$ и $AVD_{\text{ratio, area}}$ (b) до (зеленые столбики) и после (красные столбики) эмболизации. Красная метка указывает выбросы в данных. Сверху указан порядковый номер группы при проведения попарного сравнения с помощью теста Тьюки.

различия в интактной и ишемизированной конечностях через сутки после эмболизации, выделены красным цветом. Медианное значение $PPG_{\text{ratio, leg}}$ для интактных конечностей животных до эмболизации соответствует 1.29 arb. units. Значительно меньшая единицы величина $PPG_{\text{ratio, leg}}$ после эмболизации (медианное значение 0.10 arb. units) указывает на заметное снижение кровенаполнения тканей в правой конечности после проведения эмболизации и возникновения ишемии в ней. Аналогично приближающиеся к единице по модулю и отрицательные по знаку величины $AVD_{\text{ratio, leg}}$ после эмболизации (медианное значение -0.73 arb. units) свидетельствуют о снижении количества активных сосудов на поверхности кожи, интактные конечности практически не различаются по указанному параметру (медианное значение -0.04 arb. units). Различия между группами данных до и после эмболизации оказались значимы ($p\text{-}value = 0.0020$, таблица) как для $PPG_{\text{ratio, leg}}$, так и $AVD_{\text{ratio, leg}}$, что подтверждает возможность использования введенных параметров для количественной оценки состояния микроциркуляции крови при моделировании КИНК.

Для определения влияния на данные локализации проведения измерений были оценены $PPG_{\text{ratio, area}}$ и

Результаты оценки значимости различий: стандартное отклонение ФПГ (PPG) и плотность сосудов (AVD); знаком (*) отмечено выполнение критерия значимости $p\text{-}value < 0.05$

Номер группы (по рисункам)		Величина $p\text{-}value$ при сравнении групп данных по различным параметрам и оценка выполнения критерия значимости			
		PPG		AVD	
№	№	$p\text{-}value$	Выполнение критерия	$p\text{-}value$	Выполнение критерия
$PPG_{\text{ratio, leg}}$ и $AVD_{\text{ratio, leg}}$ (номер по рис. 3, a)					
1	2	0.0020	*	0.0020	*
$PPG_{\text{ratio, area}}$ и $AVD_{\text{ratio, area}}$ (номер по рис. 3, b)					
1	2	0.9990	–	0.9999	–
1	3	0.8568	–	0.9999	–
1	4	0.0020	*	0.2378	–
1	5	0.0002	*	0.0832	–
1	6	0.0001	*	0.0103	*
2	3	0.9705	–	1.0000	–
2	4	0.0006	*	0.1508	–
2	5	0.0000	*	0.0473	*
2	6	0.0000	*	0.0051	*
3	4	0.0000	*	0.1594	–
3	5	0.0000	*	0.0506	–
3	6	0.0000	*	0.0056	*
4	5	0.9730	–	0.9958	–
4	6	0.9296	–	0.7830	–
5	6	1.0000	–	0.9669	–
$PPG_{\text{mean, leg}}$ и $AVD_{\text{mean, leg}}$ (номер по рис. 4, a)					
1	2	0.9152	–	0.9743	–
1	3	0.0000	*	0.7587	–
1	4	0.1444	–	0.0001	*
2	3	0.0000	*	0.5029	–
2	4	0.0352	*	0.0002	*
3	4	0.0000	*	0.0000	*
$PPG_{\text{mean, area}}$ и $AVD_{\text{ean, area}}$ (номер по рис. 4, b)					
1	2	0.9999	–	1.0000	–
1	3	0.9999	–	0.9994	–
1	4	1.0000	*	1.0000	–
1	5	1.0000	*	1.0000	–
1	6	1.0000	*	1.0000	–
1	7	0.3158	–	0.7962	–
1	8	0.0000	*	0.9919	–
1	9	0.0000	*	0.9997	–
1	10	0.4099	*	0.1607	–
1	11	0.4405	*	0.0472	*
1	12	0.2596	*	0.0013	*
2	3	1.0000	*	1.0000	–
2	4	0.9998	–	0.9996	–
2	5	1.0000	–	1.0000	–
2	6	0.9968	–	1.0000	–
2	7	0.0666	–	0.9834	–
2	8	0.0000	*	1.0000	–
2	9	0.0000	*	1.0000	–
2	10	0.8503	–	0.0344	*
2	11	0.8714	–	0.0075	*
2	12	0.7027	–	0.0001	*
3	4	0.9997	–	0.9950	–

Таблица *(продолжение).*

№	№	*p-value*	Выполнение критерия	*p-value*	Выполнение критерия
$PPG_{\text{mean, area}}$ и $AVD_{\text{can, area}}$ (номер по рис. 4, *b*)					
3	5	0.9999	–	1.0000	–
3	6	0.9949	–	1.0000	–
3	7	0.0567	–	0.9978	–
3	8	0.0000	*	1.0000	–
3	9	0.0000	*	1.0000	–
3	10	0.8772	–	0.0151	*
3	11	0.8959	–	0.0030	*
3	12	0.7407	–	0.0000	*
4	5	1.0000	–	1.0000	–
4	6	1.0000	–	1.0000	–
4	7	0.3533	–	0.6488	–
4	8	0.0000	*	0.9660	–
4	9	0.0000	*	0.9965	–
4	10	0.3696	–	0.2632	–
4	11	0.3989	–	0.0887	–
4	12	0.2286	–	0.0030	*
5	6	1.0000	–	1.0000	–
5	7	0.2922	–	0.9383	–
5	8	0.0000	*	0.9996	–
5	9	0.0000	*	1.0000	–
5	10	0.4377	–	0.0694	–
5	11	0.4689	–	0.0171	*
5	12	0.2816	–	0.0003	*
6	7	0.5429	–	0.9341	–
6	8	0.0000	*	0.9996	–
6	9	0.0000	*	1.0000	–
6	10	0.2157	–	0.0723	–
6	11	0.2372	–	0.0179	*
6	12	0.1208	–	0.0004	*
7	8	0.0120	*	0.9999	–
7	9	0.0034	*	0.9967	–
7	10	0.0002	*	0.0004	*
7	11	0.0002	*	0.0001	*
7	12	0.0001	*	0.0000	*
8	9	1.0000	–	1.0000	–
8	10	0.0000	*	0.0056	*
8	11	0.0000	*	0.0010	*
8	12	0.0000	*	0.0000	*
9	10	0.0000	*	0.0174	*
9	11	0.0000	*	0.0035	*
9	12	0.0000	*	0.0000	*
10	11	1.0000	–	1.0000	–
10	12	1.0000	–	0.9224	–
11	12	1.0000	–	0.9951	–

$AVD_{\text{ratio, area}}$ для трех областей исследования (бедро, колено, стопа) конечности (рис. 3, *b*). Для обоих параметров различия данных в группах для трех областей внутри одного дня (до или после эмболизации) носят случайный характер и незначимы (таблица). Кроме того, для параметра PPG все группы до эмболизации имеют значимые различия со всеми группами после эмболизации, что дает возможность проведения исследования в любой части конечности. Для параметра AVD значимые различия в группах до эмболизации были только с группой данных, относящихся к стопе, т. е. для оценки КИНК по плотности сосудов предпочтительно проводить регистрацию карт сосудов в области стопы.

Для более детального исследования изменений параметров микроциркуляции крови в различных конечностях и областях на них в ходе моделирования КИНК проводилась оценка средних значений стандартных отклонений амплитуды ФПГ и плотности активных сосу-

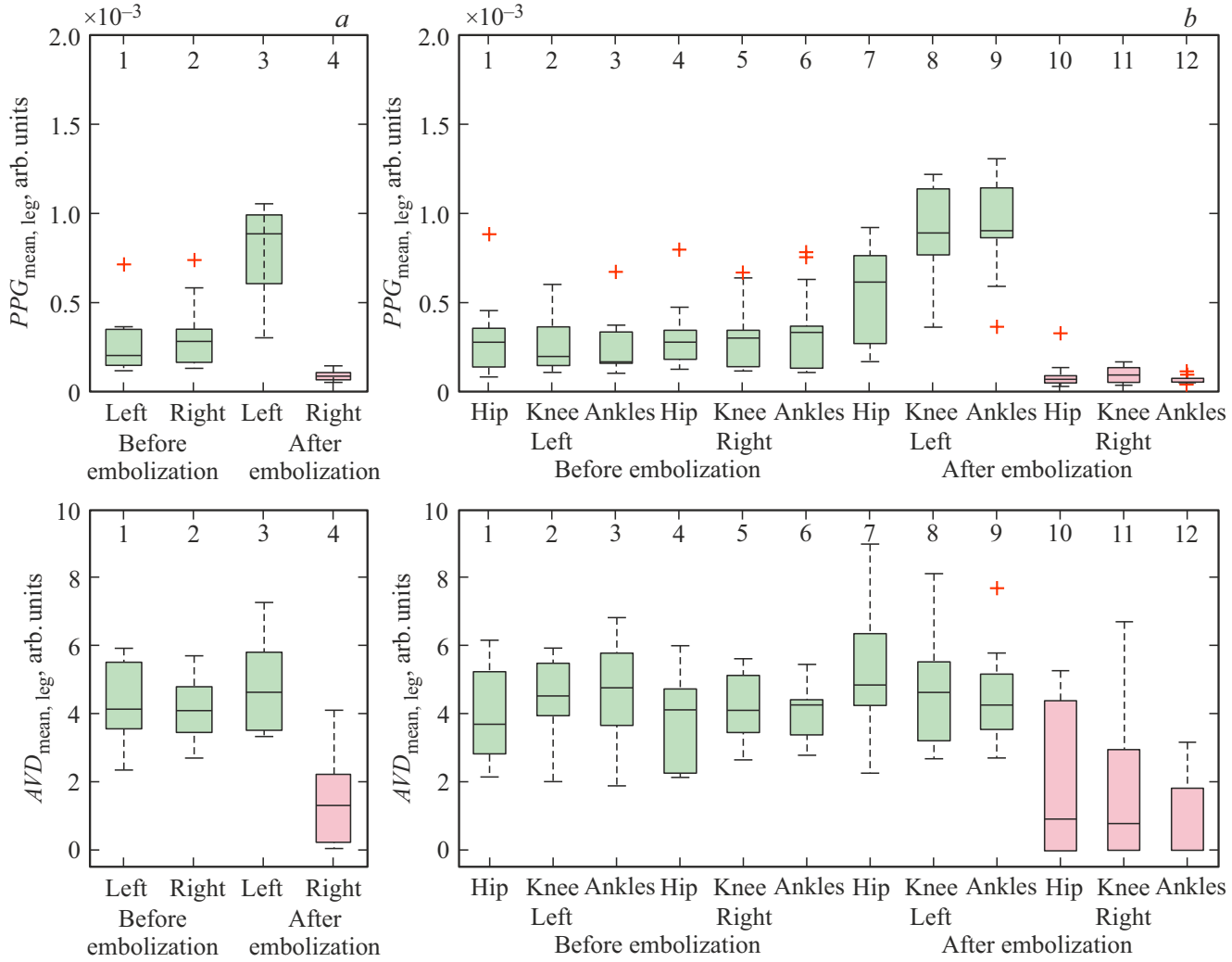

Рис. 4. Диаграммы размаха параметров микроциркуляции крови двух конечностей $PPG_{\text{mean, leg}}$ и $AVD_{\text{mean, leg}}$ (*a*) и их областей $PPG_{\text{ratio, area}}$ и $AVD_{\text{ratio, area}}$ (*b*) до и после эмболизации. Группы данных, относящихся к интактным конечностям, отмечены зеленым, к ишемизированным — красным. Красная метка указывает выбросы в данных. Сверху указан порядковый номер группы при проведения попарного сравнения с помощью теста Тьюки.

дов для указанных групп (рис. 4). Полученные данные могут быть полезны для оценки необходимости использования введенных параметров, требующих в рутинной практике проведения измерений на двух конечностях, а в ходе формирования дифференцирующего критерия еще и до, и после эмболизации.

Медианные значения $PPG_{\text{mean, leg}}$ для левой и правой конечностей до эмболизации составили 0.20 и 0.28 arb. units соответственно (рис. 4, *a*, таблица). Указанные группы имели незначимые различия между собой, но различались с $PPG_{\text{mean, leg}}$ после эмболизации как для левой (медианное значение 0.89 arb. units), так и для правой (медианное значение 0.09 arb. units) конечностей. Это может указывать на наличие изменений не только в ишемизированной, но и в интактной конечностях, имеющих противоположную тенденцию: снижение и увеличение кровенаполнения соответственно.

При этом плотность активных сосудов $AVD_{\text{mean, leg}}$ для обеих конечностей до эмболизации и для интактной конечности после эмболизации не имеет значимых различий (медианные значения 4.13, 4.10 и 4.63 arb. units соответственно, таблица). Значимо отличается (таблица) от указанных групп $AVD_{\text{mean, leg}}$ для ишемизированной конечности через сутки после операции (медианное значение 1.29 arb. units). Различия в характере изменений двух параметров могут быть объяснены разной глубиной нахождения исследуемых сосудов: метод фотоплетизмографии позволяет оценивать не только состояния поверхностных сосудов, но и учитывает влияние артериол и венул на регистрируемый сигнал, что согласуется с [40]. Карты сосудов при этом отражают только морфологические характеристики капиллярной сети (рис. 5).

Анализ средних значений стандартного отклонения амплитуды ФПГ $PPG_{\text{mean, area}}$ показал, что кровенапол-

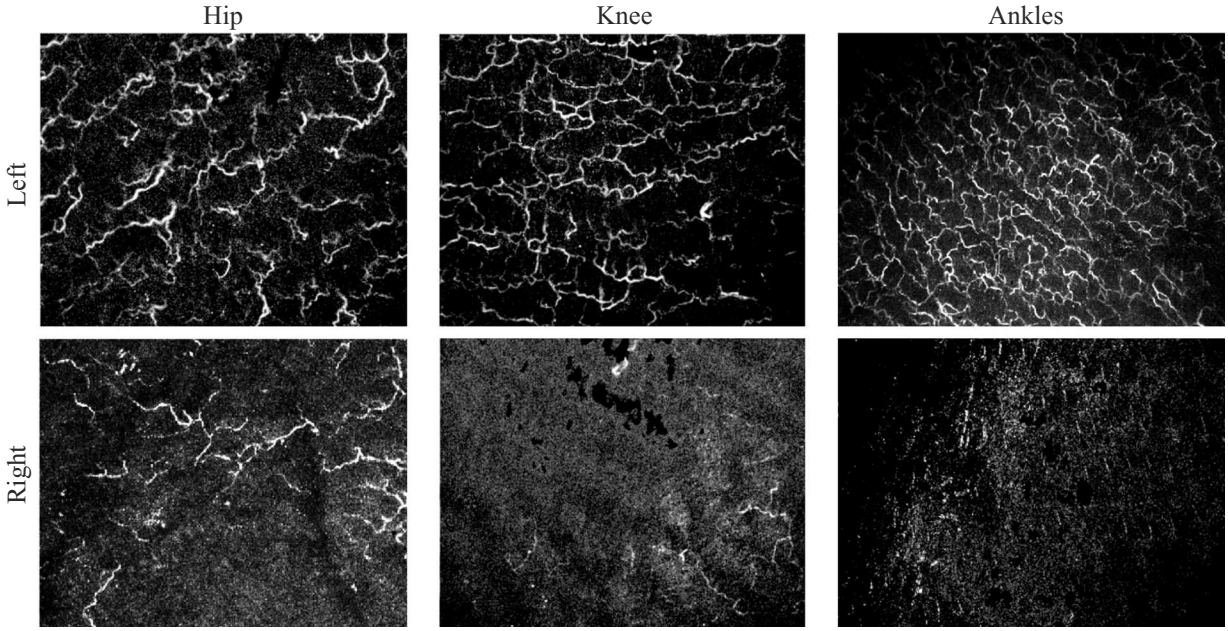

Рис. 5. Карты сосудов, полученные в различных областях интактной (верхний ряд) и ишемизированной (нижний ряд) конечностей через сутки после эмболизации.

нение в бедре интактной конечности после эмболизации имеет незначимые отличия от значений во всех областях обеих конечностей до эмболизации (рис. 4, *b*, таблица). Это означает, что основной вклад в повышение $PPG_{\text{mean, leg}}$ после эмболизации вносят области колена и стопы, т. е. изменения сильнее для конца конечности. Аналогичное отсутствие значимого различия с группами, соответствующими интактной конечности, показал параметр $AVD_{\text{mean, area}}$ для бедра. На картах сосудов для указанной области чаще других были видимы сосудистые структуры для ишемизированной конечности, тогда как в остальных областях они практически отсутствовали. Такой эффект может быть объяснен близостью здоровых, не лишенных кровоснабжения тканей, обеспечивающих ангиогенез в области бедра (рис. 5).

Из полученных данных можно сделать вывод, что, во-первых, физиологические особенности отдельных животных незначительно влияют на результаты фотоплетизмографического и видеокапилляроскопического исследований. Значит, для оценки состояния микроциркуляции кровотока могут использоваться как нормированные $PPG_{\text{ratio, leg}}$ и $AVD_{\text{ratio, leg}}$, так и ненормированные параметры $PPG_{\text{mean, leg}}$ и $AVD_{\text{mean, leg}}$. Следует отметить, что при использовании последних не требуется проведение исследования до и после эмболизации, что снижает трудоемкость анализа. Во-вторых, предпочтительной областью исследования является стопа животного, обеспечивающая наиболее устойчивую дифференциацию интактной и ишемизированной конечностей.

Данные, полученные с использованием фотоплетизмографии и видеокапилляроскопии, были подтверждены с помощью МР-ангиографии, показавшей выключение артериального кровотока по бедренной артерии ниже зоны эмболизации. На рис. 6 стрелкой показан участок, ниже которого заблокирован артериальный кровоток (выделен красным цветом). Нарушение микроциркуляции в зоне ишемизированной конечности после эмболизации также было подтверждено с помощью МР-перфузии после болюсного введения МР-контраста (гадовист) (красным многоугольником на рис. 7, *a* выделена область мягких тканей интактной конечности, желтым — ишемизированной конечности). Очевидно перераспределение кровотока в подвергнутой операции конечности — график, представленный на рис. 7, *b*, показывает, что перфузия

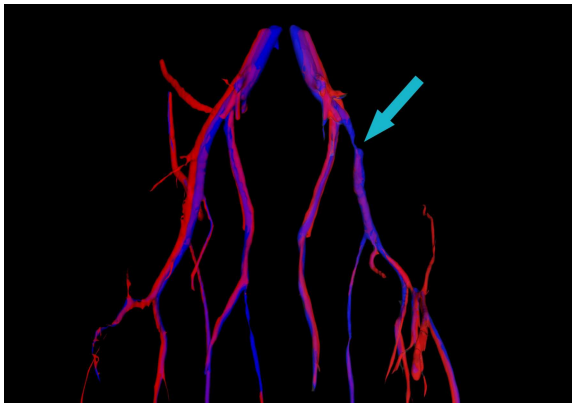

Рис. 6. Пример изображения, полученного методом МР-ангиографии ишемизированной конечности. 3D-реконструкция сосудов нижней конечности: красным показаны артерии, синим — вены. МР-ангиография выполнена на приборе ClinScan 7T (Bruker).

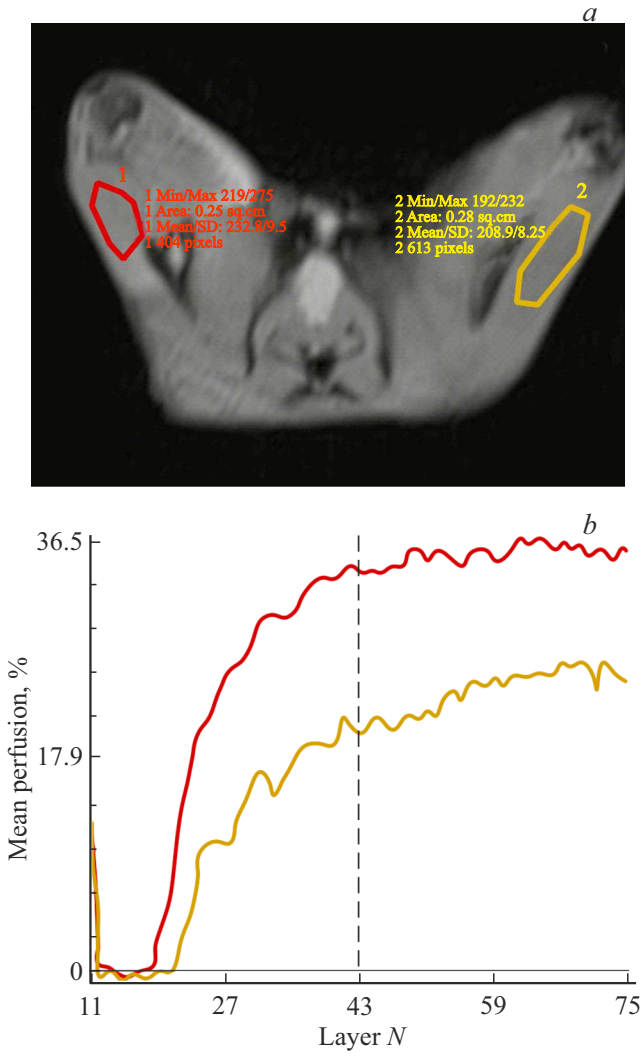

Рис. 7. МР-перфузия нижних конечностей: (*a*) области интереса, соответствующие интактной (красный) и ишемизированной (желтый) конечностям; (*b*) усредненная по двум областям интереса перфузия в каждом срезе. Исследование проведено сразу после внутривенного введения МР-контраста (0.05 ml раствора гадовист) на приборе ClinScan 7T (Bruker).

в ишемизированной конечности значимо снизилась по сравнению с интактной.

Таким образом, данные, полученные в настоящем исследовании оптическими методами, согласуются с результатами традиционных для рассматриваемой задачи методов МР-ангиографии и МР-перфузии. Более того, предложенные оптические методы дополнительно несут информацию о поверхностной микроциркуляции в зоне интереса. При этом они неинвазивны и отличаются от МР-перфузии и некоторых других оптических методов простотой технической реализации, сниженными требованиями к подготовке животных и высокой скоростью анализа.

Следует отметить, что разработанный подход имеет свои ограничения: сравнительно высокую неоднородность данных для различных зон кожи и необходимость проведения нескольких измерений для повышения надежности анализа. Кроме того, доступный для анализа объем мягких тканей ограничен глубиной около 0.5 mm (для длины волны 532 nm) и полем зрения 2.5×2.5 mm (при увеличении оптической системы $2^{\times}$ и диагонали матричного приемника $1/1.8''$).

Заключение

Изучена возможность применения методов фотоплетизмографии и видеокапилляроскопии для мониторинга экспериментальной КИНК. Проведены моделирование КИНК и оценка вызванных ею изменений параметров микроциркуляции крови указываемыми методами. Показано, что они позволяют уверенно определять параметры, демонстрирующие значимые различия для ишемизированной и интактной конечностей. К их числу относится стандартное отклонение амплитуды ФПГ, описывающее изменение кровенаполнения во времени, и карта сосудов, обеспечивающая визуализацию и количественную оценку пространственного распределения сосудистой сети в исследуемой области. Показано, что схожей устойчивостью обладают как нормированные, так и не нормированные параметры, т. е. параметры, соответственно учитывающие и не учитывающие физиологическую вариабельность. Предпочтительной, с точки зрения надежности получаемых результатов, областью исследования выбрана стопа. Выделены отдельные особенности изменений состояния микроциркуляции после эмболизации, в том числе повышение и снижение кровенаполнения в интактной и ишемизированной конечностях соответственно, а также сохранение на исходном уровне и снижение плотности активных сосудов в них. Показано, что в использованном протоколе ишемизации менее всего подвержена ее влиянию микроциркуляция крови бедра.

Полученные предложенными методами результаты согласуются с данными МР-ангиографии и МР-перфузии, которые являются традиционными для рассмотренной задачи методами исследования и дополняют их в части анализа состояния поверхностных микрососудов. Предложенный подход является неинвазивным, практически не влияет на состояние животного и поэтому может использоваться в экспериментах для продолжительного, регулярного мониторинга. Таким образом, применение фотоплетизмографии и видеокапилляроскопии позволит расширить возможности диагностики и оценки состояния организма.

Эти методы являются сравнительно простыми с точки зрения аппаратно-программной реализации. Оборудование для их реализации компактно и может быть успешно встроено в существующее оснащение лабораторий, а регистрация и обработка данных не требуют сложной подготовки и осуществляются достаточно быстро — для исследования одного животного в рамках эксперимента

требовалось до 10 min. Поэтому предложенный подход может стать неинвазивным, информативным, количественным, надежным и потому востребованным дополнением к существующим методам оценки состояния кровотока в мягких тканях при диагностике и оценке сосудистых заболеваний.

Соблюдение этических норм

Протокол экспериментальных исследований одобрен Локальным этическим комитетом ФГБУ ФНКЦ ФМБА России (протокол заседания ЛЭК № 1.1.2025 от 11.02.2025).

Благодарности

Результаты работы получены с использованием оборудования Центра коллективного пользования НТЦ УП РАН. Авторы признательны сотрудникам ЦКП „Медицинские нанобиотехнологии“ РНИМУ им. Н.И. Пирогова И.Л. Губскому и П. Лазаревой за помощь в проведении МР-перфузии у экспериментальных животных

Финансирование работы

В части разработки и применения аппаратно-программных средств исследование выполнено в рамках Государственного задания Научно-технологического центра уникального приборостроения Российской академии наук (FFNS-2025-0008). Экспериментально-биологическая часть исследования выполнена при поддержке ФМБА России.

Конфликт интересов

Авторы заявляют, что у них нет конфликта интересов.

Список литературы

[1] M.S. Conte, A.W. Bradbury, P. Kolh, J. V White, F. Dick, R. Fitridge, J.L. Mills, J.-B. Ricco, K.R. Suresh, M.H. Murad. J. Vasc. Surg., **69**, 3S.e40 (2019). DOI: 10.1016/j.jvs.2019.02.016

[2] B. Natarajan, P. Patel, A. Mukherjee. Int. J. Angiol., **29**, 168 (2020). DOI: 10.1055/S-0040-1713769/ID/JR200016-26/BIB

[3] Министерство Здравоохранения Российской Федерации, Российское общество ангиологов и сосудистых хирургов. *Критическая ишемия нижних конечностей (КИНК): клинические рекомендации.* [Электронный ресурс]. URL: https://angiolsurgery.org/library/recommendations/2023/ischaemia/ischaemia.pdf

[4] X. Martí, A. Romera, R. Vila, M.A. Cairols. Ann. Vasc. Surg., **26**, 1071 (2012). DOI: 10.1016/J.AVSG.2012.01.019

[5] S. Karacagil, A.M. Lofberg, A. Granbo, L.E. Lorelius, D. Bergqvist. Eur. J. Vasc. Endovasc. Surg., **12**, 300 (1996). DOI: 10.1016/S1078-5884(96)80248-6

[6] J.Y. Hwang. Ultrasonography, **36**, 111 (2017). DOI: 10.14366/USG.16054

[7] О.Н. Бондаренко, Н.Л. Аюбова, Г.К. Галстян, И.И. Дедов. Сах. диаб., **16**, 33 (2013). DOI: 10.14341/2072-0351-3594

[8] И.П. Михайлов, Н.В. Боровкова, Б.В. Козловский, И.Н. Пономарев, Г.Р. Рамазанов, Н.Е. Кудряшова, В.А. Арустамян, Е.В. Шевченко, Л.С. Коков, Л.Т. Хамидова. Клин. практ., **16**, 7 (2025). DOI: 10.17816/clinpract677262

[9] Н.Е. Кудряшова, О.Г. Синякова, И.П. Михайлов, Е.В. Мигунова, О.В. Лещинская. Журн. им. Н.В. Склифосовского „Неотложная медицинская помощь“, **8**, 257 (2019). DOI: 10.23934/2223-9022-2019-8-3-257-265

[10] О.В. Лещинская, Н.Е. Кудряшова, И.П. Михайлов, Л.Т. Хамидова, Л.С. Коков, И.А. Ерошкин, Б.В. Козловский, Е.В. Кислухина. Журн. им. Н.В. Склифосовского „Неотложная медицинская помощь“, **11**, 550 (2023). DOI: 10.23934/22239022-2022-11-4-550-560

[11] A. Wallace, Y. Pershad, A. Saini, S. Alzubaidi, S. Naidu, G. Knuttinen, R. Oklu. Vasa, **48**, 57 (2018). DOI: 10.1024/0301-1526/A000759

[12] W.H. Sommer, F. Bamberg, T.R.C. Johnson, R. Weidenhagen, M. Notohamiprodjo, F. Schwarz, M.F. Reiser, K. Nikolaou. Invest. Radiol., **47**, 325 (2012). DOI: 10.1097/RLI.0B013E3182479C77

[13] Д.В. Шаталова. *Хирургическое лечение пациентов с критической ишемией нижних конечностей после стентирования артерий нижних конечностей.* Автореф. канд. дис. (ФГАОУ ВО Первый МГМУ им. И.М. Сеченова Минздрава России, М., 2020). URL: https://med.ru/upload/Disser_Shatalova_D.pdf

[14] М.Ю. Володюхин. *Магнитно-резонансная ангиография в диагностике окклюзирующих заболеваний артерий нижних конечностей.* Автореф. канд. дис. (ГОУ ДПО Казанская государственная медицинская академия министерства здравоохранения и социального развития Российской Федерации, Казань, 2005). [Электронный ресурс]. URL: https://medical-diss.com/medicina/magnitno-rezonansnaya-angiografiya-v-diagnostike-okklyuziruyuschih-zabolevaniy-arteriy-nizhnih-konechnostey

[15] G. Zaccagnini, A. Palmisano, T. Canu, B. Maimone, F.M.L. Russo, F. Ambrogi, C. Gaetano, F. De Cobelli, A. Del Maschio, A. Esposito, F. Martelli. PLoS One, **10**, e0142111 (2015). DOI: 10.1371/JOURNAL.PONE.0142111

[16] J. Li, J.G. Zhao, M.H. Li. Acad. Radiol., **18**, 755 (2011). DOI: 10.1016/J.ACRA.2011.01.013

[17] F. Pomposelli. J. Am. Podiatr. Med. Assoc., **100**, 412 (2010). DOI: 10.7547/1000412

[18] M. McDermott. Circ. Res., **116**, 1540 (2015). DOI: 10.1161/CIRCRESAHA.114.303517

[19] S.R. Levin, N. Arinze, J.J. Siracuse. Trends Cardiovasc. Med., **30**, 125 (2020). DOI: 10.1016/J.TCM.2019.04.002

[20] O. Kawarada, Y. Yokoi, A. Higashimori, N. Waratani, M. Fujihara, T. Kume, K. Sakata, Y. Honda, P.J. Fitzgerald. Catheter. Cardiovasc. Intervent., **78**, 1051 (2011). DOI: 10.1002/CCD.23086

[21] M.J.H.M. Jacobs, D.T. Ubbink, P.J.E.H.M. Kitslaar, J.H.M. Tordoir, D.W. Slaaf, R.S. Reneman. Eur. J. Vasc. Surg., **6**, 135 (1992). DOI: 10.1016/S0950-821X(05)80230-0

[22] T. Ganesh, E. Zakher, M. Estrada, H.L.M. Cheng. J. Magn. Res. Im., **49**, 1174 (2019). DOI: 10.1002/JMRI.26308

[23] U. Rother, W. Lang. Gefasschirurgie, **23**, 8 (2018). DOI: 10.1007/S00772-018-0368-X

[24] K.F. Ma, S.F. Kleiss, R.C.L. Schuurmann, R.P.H. Bokkers, Ç. Ünlü, J.P.P.M. De Vries. Exp. Rev. Med. Devices., **16**, 697 (2019). DOI: 10.1080/17434440.2019.1644166
[25] N.A. Arkoudis, K. Katsanos, R. Inchingolo, I. Paraskevopoulos, M. Mariappan, S. Spiliopoulos. World J. Cardiol., **13**, 381 (2021). DOI: 10.4330/WJC.V13.I9.381
[26] L.S. Fiedler, H. Daaloul. J. Biophotonics, **17**, e202400002 (2024). DOI: 10.1002/JBIO.202400002
[27] J. Allen, K. Howell. Physiol. Meas., **35**, R91 (2014). DOI: 10.1088/0967-3334/35/7/R91
[28] A.J. Deegan, R.K. Wang. Phys. Med. Biol., **64**, 07TR01 (2019). DOI: 10.1088/1361-6560/AB03F1
[29] A.A. Kamshilin, O.V. Mamontov. *Imaging photoplethysmography and its applications. Photoplethysmography: Technology, Signal Analysis and Applications* (Academic Press, London, 2022). DOI: 10.1016/B978-0-12-823374-0.00014-1
[30] A.A. Kamshilin, V.V. Zaytsev, A.V. Belaventseva, N.P. Podolyan, M.A. Volynsky, A.V. Sakovskaia, R.V. Romashko, O.V. Mamontov. Sensors, **22**, 5727 (2022). DOI: 10.3390/S22155727
[31] C. Blazek, V. Blazek. *Studies in Skin Perfusion Dynamics* (Springer, Berlin, 2021). DOI: 10.1007/978-981-15-5449-0_12
[32] T. Niizawa, K. Yokemura, T. Kusaka, T. Sugashi, I. Miura, K. Kawagoe, K. Masamoto. Microcirculation, **29**, e12753 (2022). DOI: 10.1111/MICC.12753
[33] V. Taormina, G. Raso, V. Gentile, L. Abbene, A. Buttacavoli, G. Bonsignore, C. Valenti, P. Messina, G.A. Scardina, D. Cascio. Sensors, **23**, 7674 (2023). DOI: 10.3390/S23187674
[34] B. Taimoto, K. Bito, S. Hari, H. Taguchi, H. Haneishi. J. Biomed. Opt., **28**, 106003 (2023). DOI:10.1117/1.JBO.28.10.106003
[35] А.В. Гурылева, Т.Г. Гришачева, А.С. Мачихин, Д.А. Зиганурова, А.С. Беляева, А.А. Золотухина, С.Г. Чефу, П.В. Лужнов, Н.Н. Петрищев. Опт. и спектр., **133** (5), 524 (2025). DOI: 10.61011/OS.2025.05.60792.29-25
[36] A. Guryleva, A. Machikhin, E. Orlova, E. Kulikova, M. Volkov, G. Gabrielian, L. Smirnova, M. Sekacheva, O. Olisova, E. Rudenko, O. Lobanova, V. Smolyannikova, T. Demura. J. Biophot., e202400242 (2024). DOI: 10.1002/jbio.202400242
[37] A. Guryleva, A. Machikhin, D. Khokhlov, M. Volkov, V. Bukova, M. Sharikova, E. Orlova, L. Smirnova. In: *Proc. of the 2nd SPIE Int. Conf. on Tissue Optics and Photonics* (SPIE, 2022), 1214702. DOI: 10.1117/12.2621479
[38] A. Guryleva, A. Machikhin, V. Bukova. In: *Proc. of the XXV Int. Conf. on Wave electronics and its Application in Information and Telecommunication* (IEEE, 2022). P. 1. DOI: 10.1109/WECONF55058.2022.9803647
[39] A. Plyer, E. Colin-Koeniguer, F. Weissberger. Geosci. Rem. Sens. Let., **12** (11), 2198 (2015). DOI: 10.1109/LGRS.2015.2455071
[40] A.A. Kamshilin, E. Nippolainen, I.S. Sidorov, P.V. Vasilev, N.P. Erofeev, N.P. Podolian, R.V. Romashko. Sci. Rep., **5**, 10494 (2015). DOI: 10.1038/srep10494